CERPO
CRS Cordillera Oriente
Hospital Luis Tisné Brousse

Seminario 82: Evaluación Ecográfica del Hidrops Fetal no Inmune

Drs. Daniela Pesse Bravo, Susana Aguilera Peña, Lorena Quiroz Villavicencio, Leonardo Zuñiga Ibaceta, Juan Guillermo Rodríguez Arís

Centro de Referencia Perinatal Oriente (CERPO)
Departamento de Obstetricia y Ginecología, Hospital "Dr. Luís Tisné Brousse"
Campus Oriente, Facultad de Medicina, Universidad de Chile

Introducción

- 1943: Potter diferencia el hidrops inmune del no inmune
- Actualmente causa mas frecuente de hidrops
- Principal causa: anomalías cardiacas o cromosómicas
- Acumulación anormal de líquido intersticial en las cavidades (pleural, pericárdica y peritoneal) y los tejidos blandos del feto
- Prevalencia → 1 / 2.000 – 4.000 partos

Tercanli, S. **Hidropesía Fetal No Inmune: Diagnóstico y Manejo.** En: Callen, P. *Ecografía en Obstetricia y Ginecología. 4º Ed.* Ed. Panamericana. 531-554

Introducción

- **Mortalidad** → Alta, 50 – 95% según etiología.
  - Proporción significativa de estos casos se asocia a anomalías de alta mortalidad.
  - La presencia de liquido o masas pueden afectar el desarrollo pulmonar fetal.
    - ★Importancia crucial de la prevención de la hipoplasia pulmonar.
  - Otro factor importante es la prematuridad.
    - ★Consecuencia de intervenciones terapéuticas.
    - ★A menor EG del diagnóstico de Hidrops, peor pronóstico.

Cassady, G. **Hydrops Fetalis.** E-Medicine, October 28, 2004. En: *http://www.emedicine.com/ped/topic1042.htm*

Introducción

Cuadro inespecífico que podemos encontrar en una amplia variedad de desordenes maternos y fetales, y clásicamente se divide en:

Hidrops Inmune:

- Casos en que los anticuerpos maternos destruyen eritrocitos fetales. → ABO, Rh.
- Conduce a un cuadro de eritropoyesis fetal aumentada, hipoproteinemia e insuficiencia cardiaca congestiva.
- Actualmente, es poco frecuente debido a:
  - Profilaxis con Inmunoglobulina antirhesus.
  - Avances en la detección y tratamiento de la incompatibilidad Rh.

Hidrops No Inmune:

- Casos no asociados con evidencias de incompatibilidad de grupo sanguíneo.
- Corresponde aproximadamente al 87% de los casos.
- Causas más frecuentes:
  - 23% Cardiopatías
  - 22% idiopático
  - 16% Cromosomopatías
  - 13% Anomalías de tórax
  - 11% Sd. polimalformativos
  - 6% Sd. de transfusión feto-fetal.

Moreno, D. **Hidrops Fetal.** En: *http://www.se-neonatal.es/se-neonatal/VV3I1569.pdf*

Tercanli, S. **Hidropesía Fetal No Inmune: Diagnóstico y Manejo.** En: Callen, P. *Ecografía en Obstetricia y Ginecología. 4º Ed.* Ed. Panamericana. 531-554

Fisiopatología

- Desregulación del agua extracelular, liquido se acumula en el intersticio y cavidades corporales, por aumento de la permeabilidad capilar

- Anemia, baja presión coleidosmótica, insuficiencia cardiaca congestiva con hipervolemia

Etiologías

- Cardiovasculares
  - Malformaciones, arritmias, tumores, cardiomiopatías
- Cromosómicas
- Metabólicas
- Gastrointestinales
- Hepáticas
- Urinarias
- Respiratorias
- Fármacos
- Infecciones
- Sd. Malformativos
- Placenta/ cordón
- Gemelares
- Hematológicas
- Maternas
- Otras

Causas de Hidrops Fetal	
Causas Hematológicas	•Isoinmunización (Enf. Hemolítica Perinatal)
Causas Cardiacas	•Anomalías estructurales: - Malformaciones Ventrículo Izq. - Malformaciones Ventrículo Der. •Anomalías No estructurales: - Obstrucción del Retorno Venoso - Arritmias - Cierre prenatal de foramen oval o ductus - Miocarditis
Causas Infecciosas	
Causas Genéticas	•Alteraciones del metabolismo •Síndromes genéticos •Cromosomopatías
Causa Tumoral	•Tumores intratorácicos •Tumores Abdominales •Otras condiciones

Cassady, G. **Hydrops Fetalis.** E-Medicine, October 28, 2004. En: *http://www.emedicine.com/ped/topic1042.htm*

CERPO
CRS Cordillera Oriente
Hospital Luis Tisné Brousse

Fetal Hydrops Associated with Tumors

Hart Isaacs, Jr., M.D.[1]

- 158 casos
- Tumores cardiacos fueron la mayoría, luego leucemia y teratomas extracardiacos, seguidos de tumores hepáticos, neuroblastoma, placentarios, tejidos blandos, y tumores renales
- Junto con hidrops se presento anhidramnios, masa tumoral, placentomegalia y MFIU
- La mayoría de los tumores fue detectado en el tercer trimestre
- Sin sobrevida: rabdomioma cardiaco, neuroblastoma, tumores cerebrales, tumores rabdoides o histiocotosis
- Mejor sobrevida: corangioma placentario, teratoma pericárdico y hemangioma hepático
- Sobrevida general: 30 of 158 (19%)

Hart Isaacs, Jr. Fetal Hydrops Associated with Tumors. Am J Perinatol 2008;25:43–68

CERPO
CRS Cordillera Oriente
Hospital Luis Tisné Brousse

Table 1 Fetal Hydrops Associated with Tumors: Type of Tumor, Weeks of Gestation at Diagnosis, and Survival (n = 158)

Tumor	Number	Weeks of Gestation at Diagnosis/Range*	Survival
CARDIAC TUMORS	39 (24.7)†	32/20–40	10/39 (25.6)†
Intrapericardial teratoma	21 (13.3)	28/20–35	9/21 (42.9)
Rhabdomyoma	14 (7.4)	31/24–40	0/14
Hemangioma	2	32/28–35	1/2 (50)
Myxoma	1	30/	0/1
Rhabdoid tumor	1	40/	0/1
TERATOMA‡	17 (10.8)	26/17–30	3/17 (17.6)
Sacrococcygeal	13 (8.2)	24/17–30	3/13 (23.1)
Mediastinal	4 (2.5)	28/28–29	0/4
LEUKEMIA	17 (9.0)	31/25–40	2/17 (11.8)
HEPATIC TUMORS	16 (10.1)	32/21–36	5/16 (31.3)
Hemangioma	9 (5.7)	30/21–34	3/9 (33.3)
Mesenchymal hamartoma	4 (2.5)	35/34–36	2/4 (50)
Hepatoblastoma	3 (1.9)	33/33–33	0/3
NEUROBLASTOMA	15 (9.5)	36/32–40	0/14
PLACENTAL TUMORS	14 (8.9)	32/19–40	7/14 (50)
Chorangioma	12 (7.6)	31/19–37	7/12 (58.3)
Choriocarcinoma	2 (1.3)	38/36–40	0/2
SOFT TISSUE TUMORS	13 (8.2)	33/28–38	1/13 (7.7)
Hemangioma	6 (4.5)	32/28–35	1/6 (16.7)
Fibrosarcoma	4 (2.5)	33/31–37	0/4
Rhabdoid tumor	3 (1.9)	36/33–38	0/3
RENAL TUMORS	12 (7.6)	30/25–36	1/12 (8.3)
Congenital mesoblastic nephroma	6 (3.8)	31/25–36	0/6
Wilms tumor	4 (2.5)	32/28–34	1/4 (25)
Rhabdoid tumor	1	27	0/1
Clear cell sarcoma	1	31	0/1
BRAIN TUMORS	6 (3.8)	32/27–36	0/6
Glioblastoma	2 (1.3)	35/33–36	0/2
Hemangioma	2 (1.3)	31/31–31	0/2
Teratoma	2 (1.3)	29 /27–31	0/2
HISTIOCYTOSES	5 (3.2)	35/32–36	0/5
Langerhans cell histiocytosis	2 (1.3)	34/32–36	0/2
Hemophagocytic lymphohistiocytosis	3 (1.9)	36/35–36	0/3
PULMONARY TUMORS	4 (2.5)	34/29–40	1/4 (25)
Myofibroblastic tumor	4 (2.5)	34/29–40	1/4 (25)
OUTCOME			
Number of patients treated	37		37/158 (23.4)
Survival of patients treated	22		22/37 (59.5)
Survival of untreated patients	8		8/121 (6.6)
OVERALL SURVIVAL	**30**		**30/158 (19)**

*Gestation at diagnosis: average for all tumors in study was 32 weeks (third trimester).
†Percentage of 158.
‡Percentage.

Hart Isaacs, Jr. Fetal Hydrops Associated with Tumors. Am J Perinatol 2008;25:43–68

CERPO
CRS Cordillera Oriente
Hospital Luis Tisné Brousse

NIHF causes	*No. of cases*	*%*
Chromosomal disorders	14	19.2
Congenital heart disease	9	12.3
Congenital infections	8	10.9
Cystic hygroma	6	8.2
Lung adenomatoid malformation	3	4.1
Congenital teratoma	3	4.1
Lysosomal storage disorders	2	2.7
Skeletal dysplasia	2	2.7
Arthrogryposis multiplex syndrome	1	1.4
Diaphragmatic hernia	1	1.4
Genytourinary disorders	1	1.4
Placental anomaly	1	1.4
Fetal vascular malformation	1	1.4
Multiple pterygium syndrome	1	1.4
Idiopathic	20	27.4

J. A. Magalhaes, O. A. Magalhaes, R. P. Dias, A. Fritsch, R. Gus, M. T. Sanseverino, P. Barrios, M. G. Burin. Prenatal diagnosis of non-immune hydrops fetalis *Ultrasound in Obstetrics & Gynecology 2006; 28: 412–511*

Cardiopatías

- 40% de hidrops no inmune
- Trastornos que cursan con gasto cardiaco menor al ritmo de retorno venoso que aumentan la PVC, aumenta la presión de filtración capilar y disminuye el retorno venoso causando edema intersticial
- Estructurales, alteraciones del ritmo, miocarditis
- Causa mas frecuente: Taquicardia supraventricular

Alteraciones del ritmo

- Bradiarritmias
  - Extrasístoles auriculares con bloqueo
  - Bloqueo auriculoventricular completo congénito (BAVCC) (1/20000 nv)
- Taquiarritmias
  - 2% de los embarazos
  - TSV (tratamiento con digoxina materna, rangos terapéuticos altos)

Evaluación Ecográfica
Arritmia Fetal

- Estudio ecocardiográfico en Modo M
- Haz de sonido debe mostrar aurícula y ventrículo simultáneamente

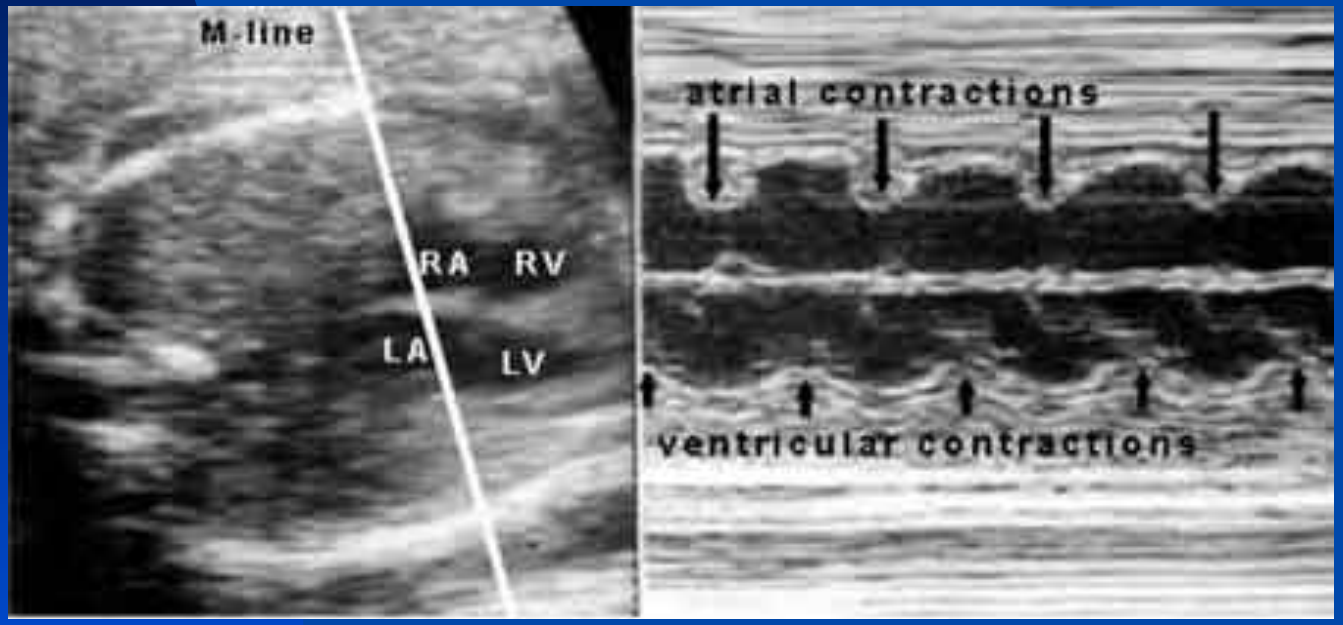

Cassady, G. **Hydrops Fetalis.** E-Medicine, October 28, 2004. En: *http://www.emedicine.com/ped/topic1042.htm*

Evaluación Ecográfica
Arritmia Fetal

- La Ecocardiografía no identifica fenómenos eléctricos, sino las consecuencias mecánicas de estos
- Los sucesos mecánicos son menos precisos y más difíciles de definir
- A pesar de estas limitaciones la ecocardiografía sigue siendo el método más práctico para el estudio de arritmias fetales
- Además, permite evaluar la respuesta cardiaca fetal a las diferentes drogas que se utilizan en su manejo

Cassady, G. **Hydrops Fetalis.** E-Medicine, October 28, 2004. En: *http://www.emedicine.com/ped/topic1042.htm*

CERPO
CRS Cordillera Oriente
Hospital Luis Tisné Brousse

Parvovirus B19

- 10% del hidrops fetal no inmune
- Eritema infeccioso
- Fiebre, cefalea, coriza, diarrea, “signo de la cachetada”, poliartralgias
- Afecta el sistema hematopoyético causando anemia, leucopenia y trombocitopenia
- También produce miocarditis
- 25-33% de transmisión vertical, solo 5% de estas producen hidrops o muerte fetal
- Manejo expectante v/s trasfusión intrauterina

Diagnóstico

- Engrosamiento generalizado de la piel de mas de 5 mm o 2 de los siguientes: ascitis, derrame pleural, derrame pericárdico o placentomegalia
- Ecografía diagnostica y aporta información sobre la causa

Estudio diagnóstico

- Carlton y cols (1989)
  - Materno
    - ★Recuento sanguíneo completo
    - ★Electroforesis de proteínas
    - ★Titulación de VDRL y TORCH
    - ★Anti- Ro
    - ★IgM e IgG anti parvovirus
    - ★Detección selectiva de déficit enzimático
  - Fetal
    - ★Estudio ecográfico seriado, doppler (ACM)
    - ★Ecocardiografía

- Amniocentesis
  - Cariotipo
  - Cultivos víricos
- Muestra de sangre fetal
  - Cariotipo
  - Recuento sanguíneo completo
  - Análisis de hemoglobina
  - IgM específica
  - Albúmina y proteínas totales

Evaluación Ecográfica

1968 → Primer reporte de diagnóstico prenatal de Hidrops por ecografía.

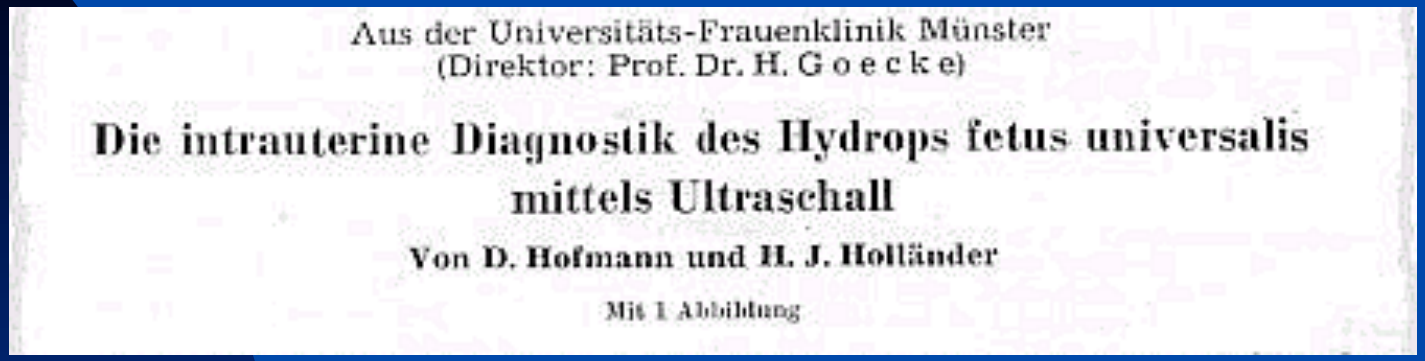
Aus der Universitäts-Frauenklinik Münster
(Direktor: Prof. Dr. H. Goecke)

Die intrauterine Diagnostik des Hydrops fetus universalis mittels Ultraschall

Von D. Hofmann und H. J. Holländer

Mit 1 Abbildung

Conceptos Generales

- Es fundamental para el diagnóstico.
- Permite detectar las distintas manifestaciones y estadios del Hidrops.
- Es esencial en la implementación de procedimientos diagnósticos invasivos y no invasivos, lo cual permite conocer la etiología y definir el manejo.

Woo, J. **History of Ultrasound in Obstetrics and Gynecology.** En: *http://www.ob-ultrasound.net/hydrops.html*

Tercanli, S. **Hidropesía Fetal No Inmune: Diagnóstico y Manejo.** En: Callen, P. *Ecografía en Obstetricia y Ginecología. 4º Ed.* Ed. Panamericana. 531-554

Evaluación Ecográfica

"El Diagnóstico Ecográfico Prenatal requiere la demostración de una colección de líquido en por lo menos 2 cavidades fetales o la detección de sólo un derrame seroso y anasarca."

El Estudio Ecográfico incluye:

- **Ecografía detallada:**
  - Identificación de malformaciones y signos de infección
  - Evaluación del Líquido amniótico (ILA)
  - Búsqueda de anomalías placentarias (Corioangioma, edema)
- **Ecocardiografía Fetal**
- **Evaluación Doppler**

Tercanli, S. **Hidropesía Fetal No Inmune: Diagnóstico y Manejo.** En: Callen, P. *Ecografía en Obstetricia y Ginecología. 4º Ed.* Ed. Panamericana. 531-554

Evaluación Ecográfica
Signos Clásicos de Hidrops Fetal

Ascitis:

- Es uno de los primeros signos ecográficos de hidrops fetal franco.
- Es posible detectar pequeñas cantidades de ascitis como:
  - Regiones ecolúcidas triangulares que delinean asa intestinales adyacentes.
  - Regiones ecolúcidas que delinean la vena umbilical intraabdominal.
- Los fetos con ascitis aislada tienen mejor pronóstico y requieren seguimiento estricto para descartar la aparición de hidrops fetal generalizado.

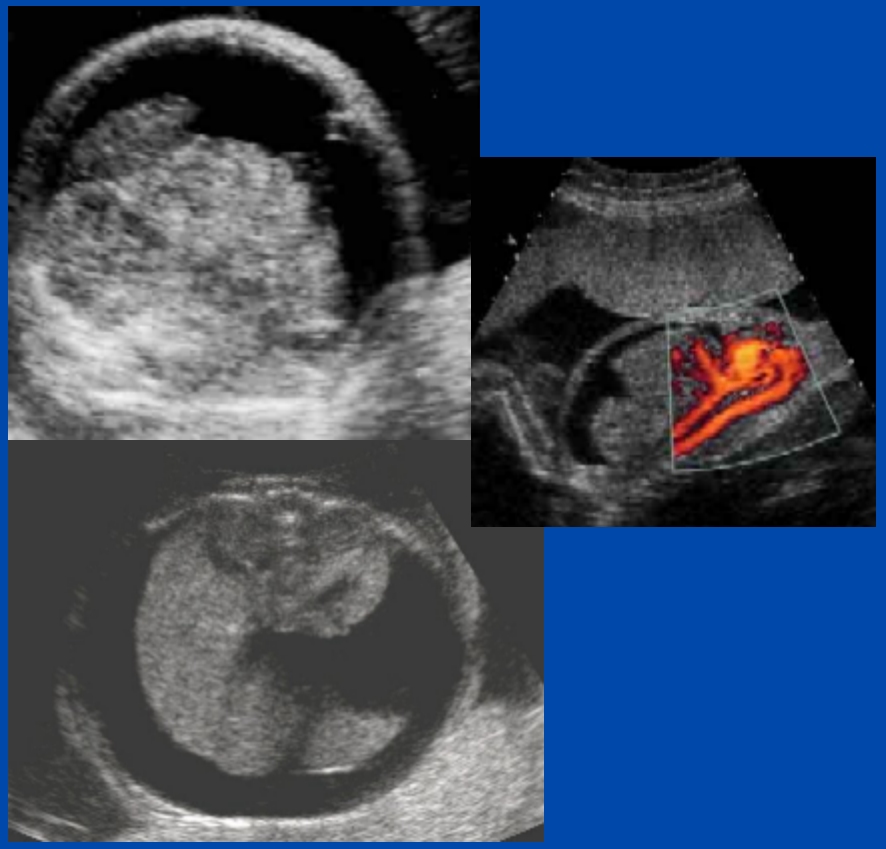

Tercanli, S. **Hidropesía Fetal No Inmune: Diagnóstico y Manejo.** En: Callen, P. *Ecografía en Obstetricia y Ginecología. 4º Ed.* Ed. Panamericana. 531-554

Evaluación Ecográfica
Signos Clásicos de Hidrops Fetal

Derrame pericárdico:

- Después de las 20 semanas de gestación se considera anormal un anillo ecolúcido de líquido pericárdico que supera los 2 mm.
- También es considerado un signo temprano de hidrops fetal franco.

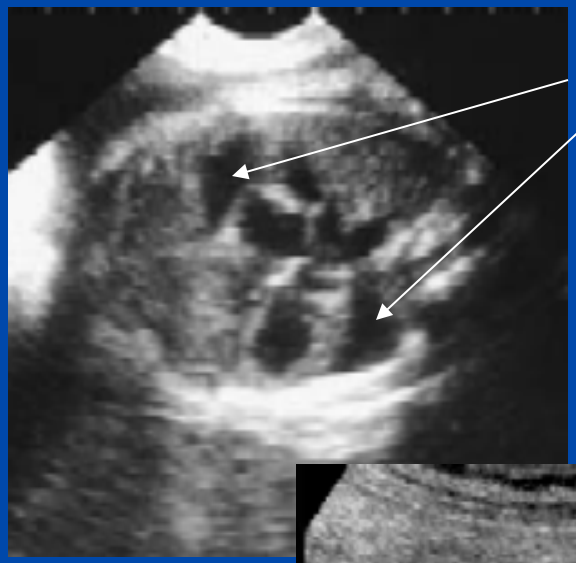

Derrame pleural:

- Se investiga buscando ecolucencia que delinea los contornos del tórax.
- En ocasiones se puede observar herniación de la ascitis a través de un hiato diafragmático, que simula un derrame pleural.

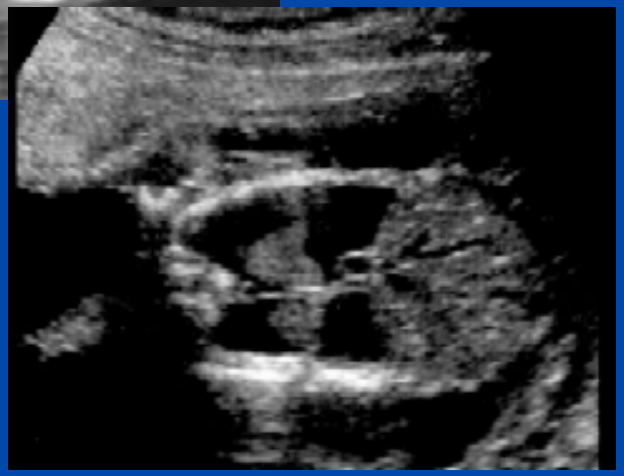

Tercanli, S. **Hidropesía Fetal No Inmune: Diagnóstico y Manejo.** En: Callen, P. *Ecografía en Obstetricia y Ginecología. 4º Ed.* Ed. Panamericana. 531-554

Evaluación Ecográfica
Signos Clásicos de Hidrops Fetal

Edema subcutáneo:
- Anormal si es > 5 mm.
- Signo tardío.

Polihidroamnios:
- 1º anormalidad ecográfica antes del comienzo del hidrops.
- 50-75% de los casos.
- Existen casos de fetos hidrópicos que muestran OHA en vez de polihidroamnios.

Edema placentario:
- Anormal cuando el espesor placentario es > 5 cm.
- Puede indicar hidrops fetal incipiente.

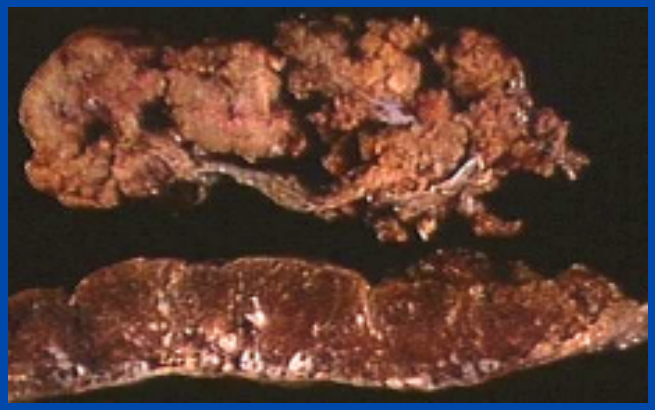

Tercanli, S. **Hidropesía Fetal No Inmune: Diagnóstico y Manejo.** En: Callen, P. *Ecografía en Obstetricia y Ginecología. 4º Ed.* Ed. Panamericana. 531-554

CERPO
CRS Cordillera Oriente
Hospital Luis Tisné Brousse

Table 1 Ultrasound and Doppler findings, hemoglobin concentration, diagnosis and outcome of 16 fetuses with non-immune hydrops

GA (weeks)	Hb (g/dL)	MCA-PSV (cm/s)	Hydrops features				Diagnosis	Outcome
			Ascites	Pericardial	Pleural	Edema		
21	2.2	65	+++	+++	+	+++	Parvovirus B19	LB at 39 weeks
21	1.5	79	+++	+++	–	+++	Parvovirus B19	TOP at 23 weeks
22	4.1	58	++	+++	–	+	Parvovirus B19	IUD at 23 weeks
22	2.3	75	+++	+++	++	++	Parvovirus B19	LB at 40 weeks
22	1.8	40	+++	+	–	++	Parvovirus B19	LB at 39 weeks
25	1.9	91	+++	++	–	++	Parvovirus B19	IUD at 26 weeks
27	3.5	48	+++	++	–	+	Parvovirus B19	LB at 37 weeks
22	6.3	44	++	+	–	–	α-Thalassemia	TOP at 23 weeks
23	11.2	23	+++	+	–	+	Cardiomyopathy	Ongoing at 31 weeks
22	1.2	69	+++	+	–	+	Unexplained	LB at 37 weeks
30	9.7	47	++	–	–	–	Unexplained	LB at 36 weeks
17	7.6	48	++	+	–	+++	Unexplained	IUD at 18 weeks
32	9.3	61	+++	+++		+++	Unexplained	IUD at 33 weeks
20	10.5	20	++	++	–	+	Unexplained	TOP at 20 weeks
20	11.5	25	++	–	++	++	Unexplained	TOP at 20 weeks
21	11.8	28	++	++	++	+++	Unexplained	TOP at 21 weeks

+, mild; ++, moderate; +++, severe; GA, gestational age at presentation; Hb, fetal hemoglobin concentration; IUD, intrauterine death; LB, live birth; MCA-PSV middle cerebral artery peak systolic velocity; TOP, termination of pregnancy.

- Hernandez- Andrade E, Scheier M, Dezerega V, Carmo A, Nicolaides K. Fetal middle cerebral artery peak systolic velocity in the investigation of non-immune hydrops. Ultrasound Obstet Gynecol 2004; 23: 442–445

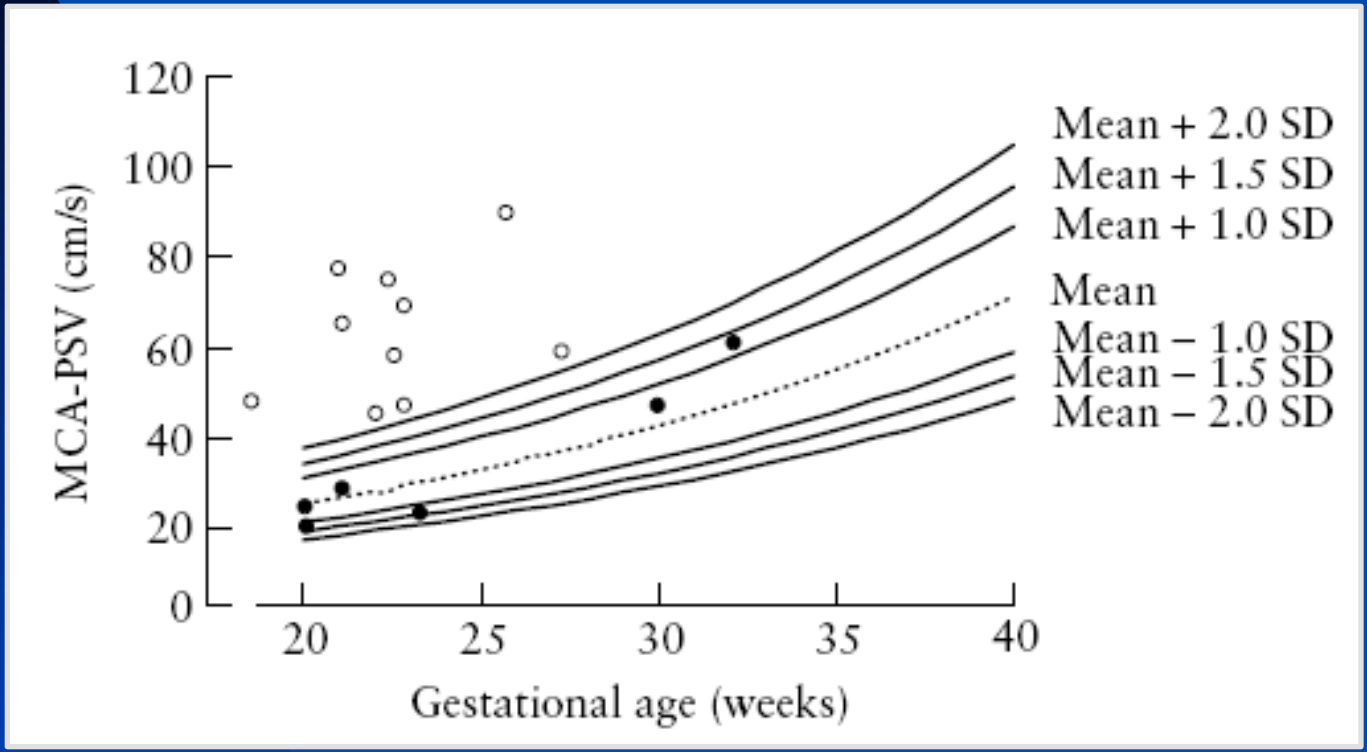

Hernandez- Andrade E, Scheier M, Dezerega V, Carmo A, Nicolaides K. Fetal middle cerebral artery peak systolic velocity in the investigation of non-immune hydrops. Ultrasound Obstet Gynecol 2004; 23: 442–445

CERPO
CRS Cordillera Oriente
Hospital Luis Tisné Brousse

ORIGINAL ARTICLE

Clinical utility of fetal autopsy and comparison with prenatal ultrasound findings

- Anomalías estructurales cardiacas, anormalidades del ritmo y cardiomiopatías causan el 50% de los hidrops no inmune
- Cromosómicas: 33% (monosomía X)
- Infecciosas: 12-16%
- Metabólicas: 5-15%
- a-Talasemia: 28.2% de los casos en el sudeste asiático
- Sindrome de Neu-Laxova y sindrome de pterigium letal
- En los 14 casos de hidrops no se encontró causa obvia, pueden tener causas genéticas o metabólicas

- VH Sankar and SR Phadke. Clinical utility of fetal autopsy and comparison with prenatal ultrasound findings. Journal of Perinatology (2006) 26, 224–229

CERPO
CRS Cordillera Oriente
Hospital Luis Tisné Brousse

ORIGINAL ARTICLE

Clinical utility of fetal autopsy and comparison with prenatal ultrasound findings

- Es necesario tener un laboratorio bueno y confiable para estos casos
- La combinación del examen fetal, placentario, microbiológico, citogenético y metabólico provee el diagnóstico del hidrops en el 65–85% de los casos

- VH Sankar and SR Phadke. Clinical utility of fetal autopsy and comparison with prenatal ultrasound findings. Journal of Perinatology (2006) 26, 224–229

Tratamiento

"El principal factor para el tratamiento adecuado de un feto con Hidrops es el diagnóstico etiológico preciso y detallado."

- La decisión respecto al tipo de tratamiento es incierta debido a que no existe la evidencia necesaria disponible.
  - Existen múltiples aproximaciones terapéuticas, basadas en la experiencia individual del autor.
  - No existen estudios clínicos adecuadamente diseñados .
- Se aceptan procedimientos de alto riesgo cuando apuntan a corregir la fisiopatología del Hidrops.
  - Transfusión fetal para corrección de anemia.
  - Uso de drogas (Arritmias)

Cassady, G. **Hydrops Fetalis.** E-Medicine, October 28, 2004. En: *http://www.emedicine.com/ped/topic1042.htm*

Terapia Fetal

"Puede ser exitosa dependiendo de la etiología del Hidrops."

- Administración de Fármacos:
  - Transplacentaria.
  - Directa → Para disminuir:
    - ★ Efecto del metabolismo materno
    - ★ Efectos secundarios en la madre
    - ★ Paso variable a través de la placenta

Uso de antiarrítmicos como Digoxina, Amiodarona, β bloqueadores

Tercanli, S. **Hidropesía Fetal No Inmune: Diagnóstico y Manejo.** En: Callen, P. *Ecografía en Obstetricia y Ginecología. 4º Ed.* Ed. Panamericana. 531-554

Terapia Fetal

- Procedimientos Invasivos:
  - Transfusión Fetal:
    - Intraperitoneal.
    - Intravenosa (Vena umbilical, Vena Hepática).
  - Drenajes:
    - Derivaciones a cavidad amniótica.
    - Pleural, vesical o peritoneal.
  - Otros:
    - Cirugía Fetal Abierta.
    - Ablación con Láser por Fetoscopía.

Tercanli, S. **Hidropesía Fetal No Inmune: Diagnóstico y Manejo.** En: Callen, P. *Ecografía en Obstetricia y Ginecología. 4º Ed.* Ed. Panamericana. 531-554

CERPO
CRS Cordillera Oriente
Hospital Luis Tisné Brousse

Non-Immune Hydrops After 20 Weeks' Gestation: Review of 10 Years' Experience With Suggestions for Management

M. CATHLEEN McCOY, MD, VERN L. KATZ, MD, NATALIE GOULD, MD, AND JEFFREY A. KULLER, MD

- 82 casos
- 86,6% de mortalidad
- Dg antes de 24 semanas 96% de mortalidad 1/3 con cariotipos anormales
- Después de las 24 semanas anomalías cardiacas o idiopáticas
- Cordocentesis es fundamental

Table 3. Comparison of Cases Based on Gestational Age at Diagnosis

Diagnosis <24 wk	Diagnosis >24 wk
37 cases	45 cases
32 FD	10 FD
3 neonatal deaths	26 neonatal deaths
2 alive	9 alive
Etiologies	Etiologies
12 chromosomal	1 chromosomal
6 misc	3 misc
4 cv	15 cv
3 twin-twin transfusion	2 twin-twin transfusion
3 thoracic	8 thoracic
2 anemia	2 anemia
1 infection	2 infection
6 idiopathic	12 idiopathic

FD = fetal death; misc = miscellaneous; cv = cardiovascular.

Mc Coy M, Katz V, Gould N, Kuller J. Non- Immune Hydrops after 20 weeks´gestation: review of 10 year´s experience with suggestions for management. Obstet Gynecol 1995 ; 85:578-82

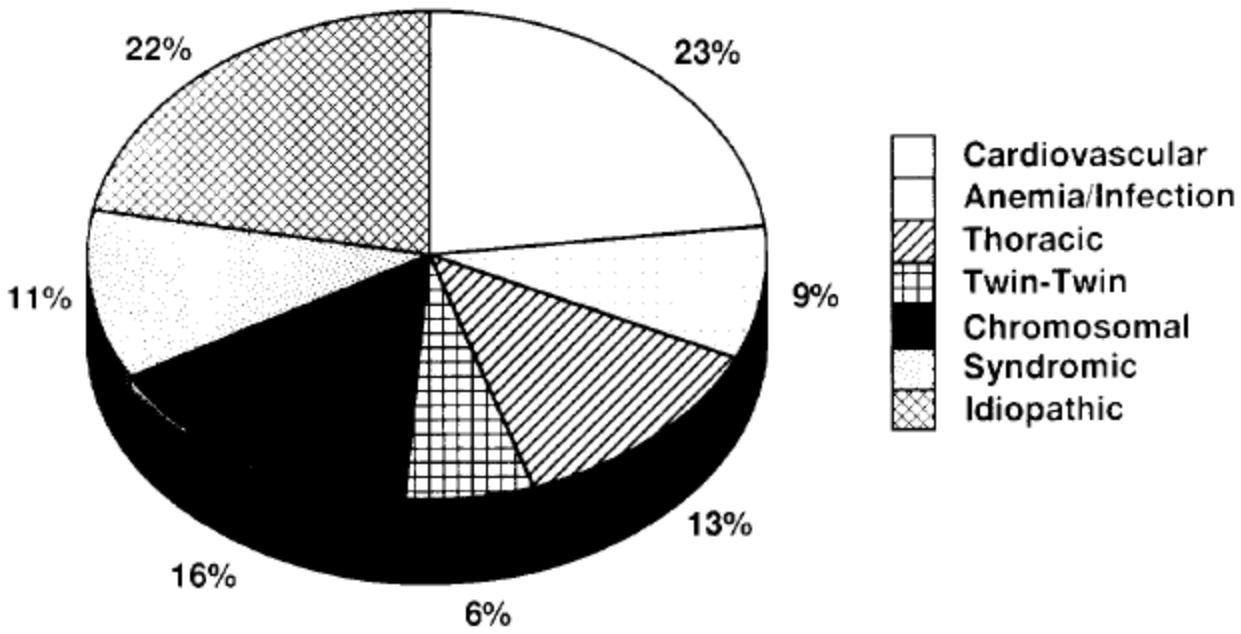

Figure 1. Diagnoses and etiologies associated with non-immune hydrops at the University of North Carolina, 1983–1993.

Mc Coy M, Katz V, Gould N, Kuller J. Non- Immune Hydrops after 20 weeks´gestation: review of 10 year´s experience with suggestions for management. Obstet Gynecol 1995 ; 85:578-82

CERPO
CRS Cordillera Oriente
Hospital Luis Tisné Brousse

Table 1. Fetal Interventions

Diagnosis	Intrauterine therapy	Outcome
Trisomy 21	Thoracentesis	Alive
Endocardial fibroelastosis	Maternal digoxin	Died in 1 h
Hypoplastic left heart	Pleurocentesis, digoxin	FD
Ebstein anomaly	Maternal digoxin	Died DOL no. 1
Heart block	Paracentesis for vaginal delivery	FD
SVT	Digoxin, propranolol, quinidine, adenosine	Alive
SVT	Digoxin	Alive
Myocardial infarction	Ritodrine and terbutaline for preterm labor	Died DOL no. 3
Idiopathic	Thoracentesis, then paracentesis for NSVD	FD
Idiopathic	Paracentesis, pleurocentesis	Alive
Cytomegalovirus	Paracentesis for NSVD	FD
Coxsakie B virus	Pleurocentesis × 2, paracentesis	Alive
Noonan syndrome	Thoracentesis	Died DOL no. 3
Chylothorax	Thoracentesis with shunt placement	FD
Chylothorax	Thoracentesis with reaccumulation	FD

FD = fetal death; DOL = day of life; SVT = supraventricular tachycardia; NSVD = normal spontaneous vaginal delivery.

Mc Coy M, Katz V, Gould N, Kuller J. Non- Immune Hydrops after 20 weeks´gestation: review of 10 year´s experience with suggestions for management. Obstet Gynecol 1995 ; 85:578-82

CERPO
CRS Cordillera Oriente
Hospital Luis Tisné Brousse

Referencias

- Hart Isaacs, Jr. Fetal Hydrops Associated with Tumors. Am J Perinatol 2008;25:43–68
- J. A. Magalhaes, O. A. Magalhaes, R. P. Dias, A. Fritsch, R. Gus, M. T. Sanseverino, P. Barrios, M. G. Burin. Prenatal diagnosis of non-immune hydrops fetalis Ultrasound in Obstetrics & Gynecology 2006; 28: 412–511
- Hernandez- Andrade E, Scheier M, Dezerega V, Carmo A, Nicolaides K. Fetal middle cerebral artery peak systolic velocity in the investigation of non-immune hydrops. Ultrasound Obstet Gynecol 2004; 23: 442–445
- VH Sankar and SR Phadke. Clinical utility of fetal autopsy and comparison with prenatal ultrasound findings. Journal of Perinatology (2006) 26, 224–229
- Mc Coy M, Katz V, Gould N, Kuller J. Non- Immune Hydrops after 20 weeks ´gestation: review of 10 year´s experience with suggestions for management. Obstet Gynecol 1995 ; 85:578-82

CERPO
CRS Cordillera Oriente
Hospital Luis Tisné Brousse

Referencias

- Moreno, D. Hidrops Fetal. En:

  http://www.se-neonatal.es/se-neonatal/VV3I1569.pdf
- Tercanli, S. Hidropesía Fetal No Inmune: Diagnóstico y Manejo. En: Callen, P. Ecografía en Obstetricia y Ginecología. 4º Ed. Ed. Panamericana. 531-554
- Cassady, G. Hydrops Fetalis. E-Medicine, October 28, 2004. En: http:// www.emedicine.com/ped/topic1042.htm
- Woo, J. History of Ultrasound in Obstetrics and Gynecology. En: http:// www.ob-ultrasound.net/hydrops.html